Aus dem Pathologisch-anatomischen Institut der Universität Erlangen
(Direktor: Prof. Dr. med. E. Kirch)

Experimentelle Studie über tonogene Herzdilatation durch Zuflußvermehrung

mit 8 Abbildungen und 2 Tabellen im Text

Inaugural-Dissertation

zur

Erlangung der Doktorwürde

der

Hohen Medizinischen Fakultät

der

Bayrischen Friedrich-Alexanders-Universität

Erlangen

Vorgelegt von

Ludger Mönks

aus Hattingen a.d. Ruhr

Medizinalpraktikant am Pathologisch-anatomischen Institut
der Universität Erlangen

Tag der mündlichen Prüfung:
16. Dezember 1938

DRESDEN und LEIPZIG 1939
Theodor Steinkopff, Verlagsbuchhandlung

Dekan: Prof. Dr. Greving

Referent: Prof. Dr. E. Kirch

Die Arbeit erscheint gleichzeitig in der **„Zeitschrift für Kreislaufforschung“**, zugleich Fortsetzung des „Zentralblatt für Herz- und Gefäßkrankheiten“, 31. Jahrg., Heft 6. Herausgegeben von Prof. Dr. **Ed. Stadler, Plauen i. V.,** Dr. **Eb. Koch, Bad Nauheim,** und Dr. **Max Hochrein, Leipzig.** (Verlag von **Theodor Steinkopff,** Dresden und Leipzig.)

Buchdruckerei Albert Hille, Dresden-N. 6

Aus dem Pathologischen Institut der Universität Erlangen
(Direktor: Prof. Dr. E. Kirch).

Experimentelle Studie über tonogene Herzdilatation durch Zuflußvermehrung.[1])

Von Ludger Mönks, Med. Praktikant am Institut.

Mit 8 Abbildungen.

(Eingegangen am 31. Januar 1939)

Als Moritz (12) im Jahre 1913 rein theoretisch den Begriff der tonogenen Herzdilatation prägte, bezeichnete er damit eine „durch bloße Veränderung der Belastungs- und Überbelastungsdrucke bedingte" Dilatation. E. Kirch (6) gelang es 1926 erstmalig, mit Hilfe seiner Methode der linearen Herzmessung das tatsächliche Vorkommen einer tonogenen Dilatation beim Menschen nachzuweisen. Auf Grund dieser Arbeiten und ausgedehnter Tierversuche am Pathologischen Institut der Universität Erlangen kam Kirch (10) 1934 zu folgender Definition:

Die myogene Dilatation ist die Erweiterung einer Herzhöhle infolge der Schwäche eines geschädigten Herzmuskels bei normalen Druckverhältnissen im Kreislaufsystem. Es findet sich dabei vorwiegend eine Ausdehnung in der Querachse des Herzens, das dadurch breiter erscheint.

Die tonogene Dilatation ist die Erweiterung infolge veränderter mechanischer Bedingungen der Blutbewegung bei gesunder und leistungsfähiger Herzmuskulatur. Hierbei überwiegt bei weitem die Dehnung in der Längsachse; das Herz ist daher schmal und lang. Dazu kommt noch eine Rotation des gesamten Herzens um seine Längsachse, und zwar rotiert der

[1]) Als Inauguraldissertation angenommen von der med. Fakultät Erlangen.

dilatierte Ventrikel nach vorne zu (ventralwärts). Die Folge davon ist eine Torsion innerhalb der Kammerscheidewand, die Kirch als „Achsenkreuzung am Septum" bezeichnet hat. Alle Größen- und Formveränderungen des Herzens bei tonogener Dilatation sind rückbildungsfähig, und zwar nach Fortfall der sie hervorrufenden Ursache.

Um im Tierversuch eine tonogene Dilatation zu erzeugen, gibt es zwei Möglichkeiten, nämlich 1. die Erhöhung des Entleerungswiderstandes und 2. eine Vergrößerung des diastolischen Blutzuflusses.

1. Die tonogene Dilatation durch Abflußbehinderung.

Man kann mechanisch oder pharmakologisch vorgehend bei konstanter Blutmenge die Kapazität des Gefäßsystems heruntersetzen, indem man entweder einen Teil der Gefäße verlegt oder die Lumina aller Gefäße verengert. Dann wird die vermehrte Wandspannung besonders der Arterien direkt die in ihnen strömende Blutmenge unter erhöhten Druck setzen.

Nach diesen Prinzipien arbeitete Kirch in zwei Versuchsreihen: Er erzeugte eine tonogene Dilatation des rechten Herzens durch Quecksilberembolie der Lungen (8) und durch hochdosierte Histamininjektionen (7). Auf seine Anregung hin hat dann sein Schüler Döring zwei analoge Versuchsreihen für das linke Herz bearbeitet. Er erreichte eine tonogene Linksdilatation durch Quecksilberinjektionen und Gefäßunterbindungen (2) und außerdem durch Injektionen von Ephedrin—Ephetonin (3).

In das Gebiet der künstlichen Erzeugung einer tonogenen Dilatation durch Widerstandserhöhung gehören auch offenbar die tierexperimentellen Beobachtungen von Koch, Mies und Nordmann (11) aus dem Jahre 1927. Diese erzeugten einen arteriellen Hochdruck durch Dauerausschaltung der Pressorezeptoren und erhielten dabei auch pathologisch-anatomisch nachweisbare Herzmuskelveränderungen und demgemäß eine anscheinend tonogen-myogene Dilatationsmischform. Allerdings ist die Dilatationsart in der Arbeit nicht näher erörtert und auch der Begriff der tonogenen Dilatation nicht mitverwandt worden.

Durch Jarisch und Loos (5a) wurde 1931 zum ersten Male die tonogene Dilatation des linken Herzens tierexperimentell bestätigt, und zwar durch Aortenabklemmungen.

2. Die tonogene Dilatation durch Zuflußvermehrung.

Durch die Vergrößerung des Volumens der in der Diastole zum Herzen strömenden Blutmenge kann eine Dilatation sowohl der rechten als auch der linken Herzkammer erreicht werden.

Es liegen hierüber bereits außer mehreren klinischen Angaben auch einige tierexperimentelle Arbeiten vor. R. Heß (4) erzeugte eine künstliche Plethora beim Kaninchen durch wiederholte Injektionen von defibriniertem Blut zum Zwecke einer etwaigen Hypertrophie-Erzeugung; über eine nach Versuchsbeendigung bestandene Dilatation wird nichts ausgesagt. Alexandrow (1) beobachtete bei Katzen nach schnell ausgeführter intravenöser Injektion kleiner Mengen isotonischer Lösungen sogleich eine Herzdilatation unter kurzdauerndem Blutdruckanstieg. Er unterscheidet aber nicht zwischen links- und rechtsseitiger Dilatation und macht auch keine Angaben über etwaige Formveränderungen des Herzens.

Eine einwandfreie anatomische Sicherstellung der tonogenen Herzdilatation durch Zuflußvermehrung hat bisher noch nicht vorgelegen. Nachdem für die andere Art der tonogenen Dilatation, nämlich für diejenige durch Widerstandserhöhung, im Erlangener Pathologischen Institut die morphologischen Grundlagen bei Mensch und Versuchstier geklärt waren, lag es nahe, diese Untersuchungen auch auf die Dilatation durch Zuflußvermehrung auszudehnen. Es hat daher am hiesigen Institut E. Stahl Tierversuche nach dieser Richtung hin unternommen, und zwar an Kaninchen durch einmalige oder mehrmalige intravenöse Injektionen von arteigenem, defibriniertem Blut. Nach Tötung der Tiere ergab sich tatsächlich eine tonogene Dilatation der rechten Herzhälfte, die nicht anders als durch Zuflußvermehrung erklärt werden konnte. Leider sind jedoch die Versuche nicht abgeschlossen und veröffentlicht worden.

Da aber diese Methoden der Versuchsauswertung nach jeweiliger Tötung des Versuchstieres nur augenblickliche Zustandsbilder einer tonogenen Dilatation ergaben, veranlaßte mich Herr Professor Dr. E. Kirch zu prinzipiell gleichartigen Versuchen zwecks Erzeugung einer tonogenen Zuflußdilatation am überlebenden Herzen unvorbehandelter Kaninchen unmittelbar nach der Tötung. Nach Freipräparierung des Herzens konnte ich während der Infusion von physiologischer Kochsalzlösung in die Vena cava superior bzw. in eine Pulmonalvene die Formveränderungen des Herzens verfolgen und den Ablauf dieser Veränderungen durch photographische Reihenaufnahmen festhalten.

Ich habe meine Versuche in zwei Gruppen geteilt: Die erste betrifft die tonogene Dilatation des rechten Ventrikels, die zweite die des linken. Dieser Einteilung folgend werde ich auch getrennt über beide Versuchsreihen berichten. Das Gemeinsame der Versuchsanordnung sei zu Beginn dargelegt.

Ich verwendete grundsätzlich junge, gesunde, kräftige Kaninchen, die ich durch einen mit der Handkante geführten Schlag ins Genick tötete. Es ist dieses eine Tötungsart, die absolut sicher und schnell und — was besonders für meine Versuche wichtig war — im wesentlichen unblutig ist. Die nach Versuchsbeendigung vorgenommene Sektion ergab als Todesursache durchweg eine Kontinuitätstrennung des Zervikalmarkes und kleine Blutungen im Bereich der Medulla oblongata.

Bei den ersten orientierenden Versuchen tötete ich die Tiere, indem ich eine Äthernarkose soweit vertiefte, bis der Tod eintrat. Nach Präparation der Brusthöhle ergab es sich dann jedesmal, daß die Form des Herzens nicht mehr normal war, sondern bereits deutliche Veränderungen im Sinne einer tonogenen Dilatation des rechten Ventrikels zeigte (siehe Abb. 1).

Die Tatsache einer Herzvergrößerung bei Narkosetod ist bereits von anderer Seite, und zwar von Jakobi, Janker und Schmitz (5), beschrieben, aber nicht erklärt worden; immerhin ist die Frage einer tonogenen

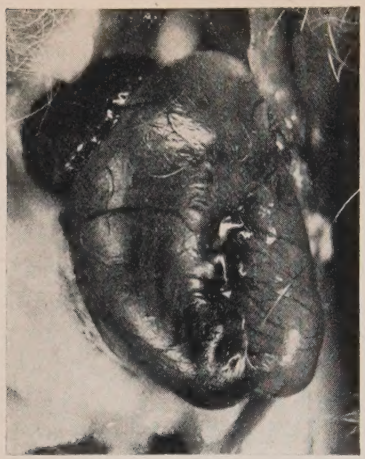

Abb. 1. Herz eines durch Äthernarkose getöteten Kaninchens: Tonogene Rechtsdilatation durch Widerstandserhöhung.

Ursache in diesem Zusammenhang angeschnitten worden. Ich nehme als Grund dieser ganz eindeutigen tonogenen rechtsseitigen Dilatation die unregelmäßige, krampfende, keuchende Atmung der Tiere während des Exzitationsstadiums der Narkose an, mit der wohl auch eine Drucksteigerung im kleinen Kreislauf einhergeht. Es mag auch sein, daß außerdem die mechanische Behinderung der Atmung durch die Narkosemaske ein untergeordneter Faktor ist.

Für meine Versuche waren die durch Äthernarkose getöteten Kaninchen unter diesen Umständen natürlich nicht zu verwerten.

Bei den durch Nackenschlag getöteten Tieren präparierte ich nunmehr das Fell und die Muskulatur des Brustkorbes ab, entfernte das Sternum und soviel von den Rippen, bis in ganzer Breite Lungen und Herz gut sichtbar freilagen. Das Perikard eröffnete ich, um die späteren Veränderungen in der Konfiguration des Herzens besser photographisch darstellen zu können. Darauf habe ich in allen Fällen, bevor ich mit dem eigentlichen Versuch begann, das normale Herz photographiert, um später eine objektive Vergleichsmöglichkeit zu haben.

(Ich gebrauchte dazu ein Reproduktionsgerät der Firma Busch-Rathenow. Optik: Glyptar-Anastigmat F:4,5 F = 18 cm, abgeblendet auf F:18. Platten: Perutz Persenso 18/10 Din. Belichtungszeit 1 Min.)

Ich ließ nun etwa körperwarme physiologische Kochsalzlösung aus einem 1 m über dem Kaninchen hängenden Irrigator durch eine dünne Kanüle (Kanüle Nr. 16 für Rekordspritze) in die zuführenden Venen — bei der Rechtsdilatation in die Vena cava superior, bei der Linksdilatation in eine Pulmonalvene — einlaufen. Während der ganzen Dauer eines Versuches lag das auf einem Brett befestigte Kaninchen unverrückt unter dem Objektiv der Kamera. Die Veränderungen in der Lage und der Form des Herzens habe ich dann von Zeit zu Zeit photographiert, und zwar nicht in regelmäßigen Abständen, sondern immer dann, wenn ich eine Aufnahme für lohnend hielt. Von den fertigen Aufnahmen habe ich jeweils einige ausgewählt, die nebeneinandergestellt den typischen Entwicklungsablauf einer tonogenen Dilatation demonstrieren sollen.

Um das Wesentliche der Formveränderungen des Herzens während des Versuches noch deutlicher darzustellen, habe ich jeweils die Konturen des Herzens mit Tusche nachgezogen.

Die erste Versuchsreihe, in der ich mich mit der tonogenen Dilatation der rechten Herzhälfte befaßte, erstreckt sich auf fünf Tiere. Die völlige Übereinstimmung der Versuchsresultate gestattete mir, mich auf diese Anzahl zu beschränken. Auch der Ablauf der einzelnen Versuche zeigte keine wesentlichen Unterschiede. Ich begnüge mich deshalb mit der Schilderung der typischen Vorgänge.

Ich führte die Kanüle in die Vena cava superior etwa 6 mm vor ihrem Eintritt in den rechten Vorhof ein. So hatte ich die Gewißheit, daß ich weder an der Lage des Herzens etwas änderte, noch hemmend eine spätere versuchsbedingte Lageveränderung beeinflussen könnte. Sogleich nachdem ich die Klemme, die den zuführenden Schlauch bis jetzt verschloß, entfernt hatte und die Kochsalzlösung in die Vene einströmte, begann in allen Fällen der rechte Vorhof sich rhythmisch zu kontrahieren. Erst gegen Ende des Versuches kam es auch zu einzelnen unkoordinierten Kontraktionen des rechten Ventrikels (eine wesentliche Beeinträchtigung der Aufnahmen ergab sich übrigens nicht daraus, da die kurzdauernden Kontraktionen bei der langen Belichtungszeit von einer Minute gar nicht erfaßt wurden). Das ganze linke Herz zeigte keine Bewegung.

Einige Minuten nach Beginn der Infusion in die Vena cava superior zeigten sich bereits charakteristische Veränderungen, und zwar zuerst eine deutliche Rotation des ganzen Herzens um seine Längsachse nach links (siehe Abb. 2b). Während die sichtbare Front des Herzens vor Versuchsbeginn zu etwa $^1/_3$ bis $^1/_2$ vom linken Herzen gebildet wurde, drehte sich nun das Organ so, daß immer mehr vom rechten Herzen sichtbar wurde und das linke nach hinten zu teilweise verschwand. Fast gleichzeitig mit dieser Rotation erfolgte eine Streckung der rechten Kammer in der Längsachse, die zuerst im Bereich des Conus pulmonalis, also des Endteiles der Ausflußbahn, sichtbar wurde. Doch sehr schnell kam es nun auch dort zu einer Verbreiterung, die durch die eben erwähnte Rotation sehr auffallend wurde (Abb. 2c). Die Verlängerung der rechten Kammer wurde inzwischen immer deutlicher (Abb. 2c und d), die Ventrikelspitze rückte allmählich tiefer, so daß das Herz nun gewissermaßen zwei Spitzen zu haben schien. In einigen Fällen rückte die Spitze des rechten Ventrikels sogar noch tiefer als die des linken (Abb. 2e). Die starke Kammerverlängerung herrscht gegenüber einer etwa mit auftretenden Kammerverbreiterung stets vor.

Während nun im Verlaufe des Versuches alle angegebenen Veränderungen immer deutlicher und ausgeprägter wurden, ließ sich allmählich noch eine weitere Lageveränderung feststellen, nämlich eine Drehung des Herzens um seine Vertikalachse. Auf den Aufnahmen drückt sich dieses in einer gewissen Diagonalstellung aus. Es ist allerdings anzunehmen, daß sich diese Drehung im intakten Organismus wegen der Behinderung durch die Nachbarorgane — bei meinen Versuchen waren die Lungen natürlich kollabiert — und wegen der geringen Fixation durch das Perikard nicht so auswirken kann. Immerhin ist es möglich, daß sie trotzdem auf dem Röntgenschirm den Eindruck eines „Aortenherzens" erwecken könnte.

Schon in den ersten Minuten des Versuches wurde eine starke allgemeine Erweiterung des rechten Vorhofes und besonders des rechten Herzohres sichtbar. Diese Erweiterung ist ohne weiteres aus der Versuchsanordnung zu erklären und steht durchaus nicht im Widerspruch zu den Feststellungen Kirch's, nach denen eine Dilatation des rechten Vorhofes nur in sehr starken Graden einer tonogenen Dilatation des rechten Herzens auftritt und dann deren Schlußphase darstellt. Eine

tonogene Dilatation, soweit sie durch Widerstandserhöhung im Abflußgebiet entsteht — und ebenso auch eine myogene — bildet sich nämlich zuerst im Endteil der Ausflußbahn aus und ergreift dann erst nacheinander: die übrige Ausflußbahn, Endteil der Einflußbahn, Beginn der Einflußbahn und schließlich auch den Vorhof. Sie schreitet also im Gegensinne der Blutströmung fort. Eine Dehnung im Bereiche des rechten Vorhofes ist dann nach Kirch (9) Ausdruck einer „tonogenen Dekompensation", also einer Stauung in den zuführenden Venen. In meinen Versuchen ist diese „Stauung" jedoch nicht das Endresultat, sondern sie ist bereits durch die Versuchsanordnung gegeben, da ich ja durch Infusion von Kochsalzlösung in die Vena cava superior die erforderliche Blutdrucksteigerung erzeugt habe. Und so ist es klar ersichtlich, daß eine Erweiterung des rechten Vorhofes schon im Beginn meiner Versuche eintreten mußte, und daß erst nachträglich eine Erweiterung der zugehörigen Kammer sich hinzugesellen konnte.

Von den Aufnahmen habe ich drei Reihen herausgenommen, die den typischen Verlauf einer tonogenen Dilatation des rechten Herzens veranschaulichen sollen (siehe Abb. 2, 3 und 4).

Abb. 2 zeigt in 5 Einzelbildern die Entstehung einer tonogenen Dilatation des rechten Herzens. a) Herz vor dem Versuch, b), c) und d) während der Infusion, e) Herz nach Beendigung des Versuches (Tabelle I, Fall 1). Man beachte insbesondere das immer deutlichere Hervortreten des rechten Herzohres, und zwar einerseits durch die zunehmende Erweiterung des Vorhofs und anderseits durch die Rotation des Gesamtherzens um seine Längsachse nach links. Die sich anschließende Kammerdilatation erfolgt hauptsächlich in der Längsrichtung,

a b c d e

Abb. 2. Tonogene Dilatation des rechten Herzens durch Zuflußvermehrung.

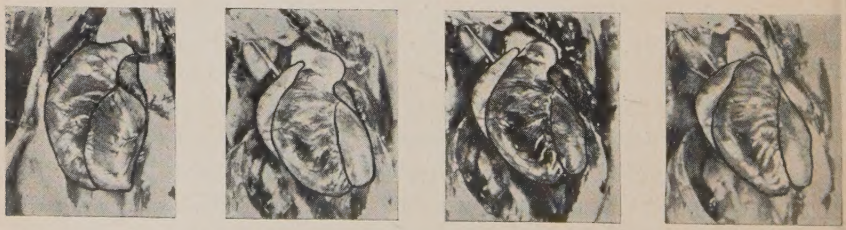

a b c d

Abb. 3. Rechtsseitige tonogene Dilatation.

wobei die Ventrikelspitze immer tiefer rückt, plumper wird und schließlich die Herzspitze beherrscht.

Den gleichen Vorgang zeigt Abb. 3 in vier Darstellungen. Besonders deutlich sind hier die einzelnen Phasen der Rotation des Herzens um seine Längsachse nach links zu sehen (Tabelle I, Fall 2).

Ebenso veranschaulicht Abb. 4 in vier Teilaufnahmen die Entwicklung einer tonogenen Dilatation. a) Herz vor dem Versuch, b) und c) während desselben, d) voll ausgebildete Dilatation. Die Spitze des rechten Ventrikels ist besonders tief getreten und bildet für sich allein die Herzspitze (Tabelle I, Fall 4).

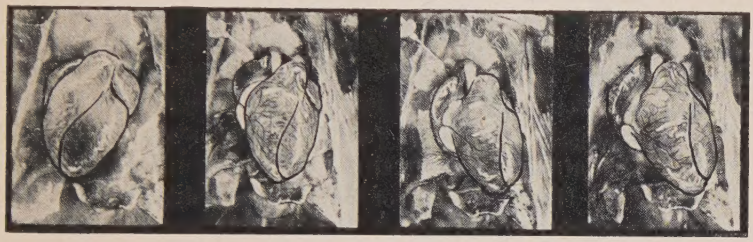

a b c d

Abb. 4. Tonogene Dilatation des rechten Herzens.

Nach einer durchschnittlichen Versuchsdauer von 20 Minuten (siehe Tabelle I) hatten die Veränderungen bei dieser Versuchsreihe ihr Maximum erreicht. Es bot sich uns folgendes Bild dar: Das Herz in seiner Gesamtheit erscheint bedeutend verlängert und durch das Fehlen einer sichtbaren Verbreiterung schlanker. In der Aufsicht tritt der rechte Ventrikel in den Vordergrund, der linke ist um die Längsachse des Herzens nach hinten rotiert. Die Herzspitze wird von der stark verlängerten rechten Kammer gebildet, oder aber es bestehen zwei Herzspitzen, die etwa in gleicher Höhe stehen. Der Conus pulmonalis zeigt neben einer deutlichen Verlängerung eine geringe Verbreiterung und Vorbuckelung. Der rechte Vorhof und besonders das rechte Herzohr sind stark dilatiert. Die Längsachse des Herzens hat im Thorax eine gewisse Diagonalstellung eingenommen (siehe Abb. 2e, 3d und 4d).

Bei weiterer Infusion von großen Mengen Kochsalzlösung kam es zu einer grob-mechanischen allgemeinen Dehnung des Herzens, die keine charakteristischen Veränderungen mehr erkennen ließ.

Nach einigen Versuchen habe ich nachträglich durch Eröffnung der Arteria pulmonalis den künstlich gesetzten Überdruck im kleinen Kreislauf wieder ausgeglichen. Es zeigte sich dann, daß alle Veränderungen, die sich im Laufe des betreffenden Versuches ergeben hatten, sich vollständig zurückbildeten. Es erfolgte eine rückläufige Rotation um die Längsachse nach rechts; der rechte Ventrikel verkürzte sich wieder, so daß nunmehr die Herzspitze wie in der Norm vom linken Ventrikel gebildet wurde. Die Erweiterung des rechten Vorhofes ging vollständig zurück, desgleichen die geringe Verbreiterung des Conus pulmo-

nalis. Auch die leichte Diagonalstellung des Herzens im Thorax verlor sich. Diese Tatsache der auch hier wieder festgestellten schnellen Rückbildungsmöglichkeit einer tonogenen Dilatation ist ein wichtiges Unterscheidungsmerkmal gegenüber dem länger dauernden Zustand einer myogenen Dilatation.

Ein andersartiges und zunächst überraschendes Ergebnis ergab sich bei einem meiner Versuche (Tabelle I, Fall 3). Nach Einführung der Kanüle in die Vena cava superior und nach Beginn der Infusion zeigte sich zunächst eine geringe Verlängerung des Conus pulmonalis und des rechten Ventrikels. Doch schon nach 3 Minuten wurde eine leichte Erweiterung des linken Herzohres sichtbar und eine deutliche Rotation des ganzen Herzens um seine Längsachse nach rechts, d. h. der linke Ventrikel drehte sich stärker dem Beschauer entgegen, der rechte Ventrikel dagegen verschwand nahezu vollständig nach hinten. Im Laufe weiterer Minuten wurden diese Veränderungen deutlicher. Nach Infusion von 50 ccm Kochsalzlösung war bereits eine starke Verlängerung des linken Ventrikels eingetreten, also eine linksseitige tonogene Dilatation, während die Versuchsanordnung eine Dilatation des rechten Herzens erwarten ließ. Bei weiterer Infusion erfolgte eine geringe Rückdrehung des Herzens nach links und ebenfalls eine Verlängerung der rechten Kammer, so daß nunmehr der Eindruck einer beiderseitigen allgemeinen Verlängerung des gesamten Herzens gegeben war. (Auf letzteres wird noch einmal bei Beschreibung der linksseitigen tonogenen Dilatation zurückzukommen sein.) Die Sektion des Herzens ergab dann die Klärung des Falles. Es fand sich nämlich ein funktionell offenes Foramen ovale. Der im rechten Vorhof gesetzte Überdruck hatte sich also auf den linken Vorhof ausdehnen können und hatte zu einer Dilatation des linken Ventrikels geführt, nachdem offenbar eine gewisse Grenze in der Ausbildung der rechtsseitigen Dilatation erreicht worden war. Die besonders auffallende Rotation nach rechts ist wohl so zu erklären, daß der hydrostatische Druck im rechten Vorhof nun nach links abfließen konnte. Daher resultierte nun, da sich nach physikalischen Gesetzen eine Druckerhöhung in einer Flüssigkeit gleichmäßig nach allen Seiten fortpflanzt, ein Druck auf die dem Foramen ovale gegenüberliegende Wandung des rechten Vorhofes, also nach rechts, der die Rechtsrotation auslöste.

Eine Übersicht über die Versuche soll Tabelle I geben.

Die nach Beendigung der Versuche vorgenommenen histologischen Untersuchungen des Herzmuskels ergaben keinerlei pathologische Veränderungen, insbesondere war keine Fragmentatio cordis festzustellen. Lediglich im Präparat des Versuches Nr. 4 waren einige kleinste kapillare Blutungen im Bereich der Herzspitze zu erkennen. Eine Kontinuitätstrennung der Muskelfasern ergab sich jedoch auch in diesem Falle nicht.

In den Lungen fand sich eine mäßig starke Hyperämie. Ein Ödem war nicht mit Sicherheit nachzuweisen. Die Leber zeigte starke Hyperämie, desgleichen die Milz und die Nieren; hier waren besonders die Glomeruli sehr stark durchblutet. Das Gehirn zeigte keine Sonderheiten.

Tabelle I.

Nr.	Gewicht in g	Infusion in	Mengen d. Lösg. in ccm	Zahl der Aufn.	Versuchsdauer	Resultat	Bemerkungen
1	1850	Vena c. sup.	200	6	31′	Rechtsdilatation, Rotation n. links, Herzspitze v. recht. Ventrikel gebildet	
2	2030	Vena c. sup.	150	4	18′	Wie oben 2 Herzspitzen	
3	1790	Vena c. sup.	50	5	10′	Dil. des link. Ventr. Herzspitze v. link. Ventrikel gebildet	Funkt. offenes For. ov.
4	1980	Vena c. sup.	400	4	25′	Rechtsdil. stark, Rotation n. links, Spitze von recht. Ventrikel gebildet	
5	2400	Vena c. sup.	140	4	24′	Wie 2	

In einer zweiten Versuchsreihe erzeugte ich an weiteren 5 Kaninchen eine tonogene Dilatation des linken Herzens durch Zuflußvermehrung.

Ich führte dabei die Kanüle in eine der Pulmonalvenen der rechten oder der linken Lunge ein. Schon bald nach Beginn der Infusion kam es auch bei dieser Versuchsanordnung zu Kontraktionen des rechten Vorhofes. Diese Feststellung scheint mir wichtig zu sein, denn sie beweist, daß zur Zeit meiner Versuche die Blutmenge innerhalb des Gefäßsystems noch flüssig und beweglich war und die experimentell gesetzte, zunächst ja rein lokale Drucksteigerung noch fortleiten konnte, denn der die Vorhofskontraktionen auslösende Reiz war offenbar durch das Strömen des Blutes gegeben. Es ist somit unwahrscheinlich, daß die in meinen Versuchen erreichten Form- und Lageveränderungen des Herzens lediglich Folgen einer übergroßen örtlichen Einwirkung sind.

Sofort nach Beginn der Infusion von physiologischer Kochsalzlösung in eine Pulmonalvene kam es zu einer allgemeinen Erweiterung des linken Vorhofes und besonders des linken Herzohres. Als Erklärung hierfür gilt in entsprechender Weise das bereits für die rechtsseitige Dilatation Gesagte. Die einige Minuten später einsetzende Verlängerung des linken Ventrikels war nicht so augenfällig, wie die der rechten Kammer bei den vorigen Versuchen. Anscheinend läßt die bedeutend stärkere Muskulatur hier die Erhöhung des Blutdruckes nicht in dem Maße zur Auswirkung kommen. Sehr deutlich war dagegen die Rotation des Herzens um die Längsachse nach rechts, so daß also der linke Ventrikel mehr nach vorn zu rückte.

Im Ablaufe dieser Rotation zeigte sich nun eine Verschiedenheit, je nachdem ich die Kanüle in eine rechte oder eine linke Pulmonalvene eingeführt hatte. Bei der Infusion von einer linken Pulmonalvene her

erfolgte die Drehung des Herzens, nachdem offenbar ein gewisser Druck im Kammerinnern erreicht worden war, in einer überraschend kurzen Zeit, die kaum Gelegenheit ließ, die einzelnen Phasen der Rotation zu photographieren. Bei Einführung der Kanüle in eine rechte Pulmonalvene dagegen war der Ablauf der Drehung bedeutend langsamer und stetiger, auch war die endgültige Rotation nicht so stark. Diese Feststellung deckt sich mit der Annahme Kirch's (9), nach der die Rotation bei der tonogenen Dilatation eine Auswirkung des Druckes des einströmenden Blutes auf den vorderen Teil der Kammerscheidewand ist. Wenn nämlich zu diesem hydrostatischen Druck auch noch der Strömungsdruck hinzukommt, der entsteht, wenn die infundierte Flüssigkeit von links her einfließt, dann muß die Rotation nach rechts schneller erfolgen und stärkere Grade annehmen als bei der Infusion von rechts her.

Im weiteren Verlaufe des Versuches blieb das typische Bild einer tonogenen Dilatation des linken Herzens nicht rein erhalten. Es wurde bald uncharakteristisch dadurch, daß sich nun langsam auch eine rechtsseitige tonogene Dilatation hinzugesellte. Zunächst ging bei weiterer Infusion von Kochsalzlösung die Rotation des Herzens nach rechts etwas zurück. Es zeigte sich nun eine Erweiterung im Conus pulmonalis, an die sich eine Verlängerung der ganzen rechten Kammer anschloß. Es resultierten wieder, wie bei der ersten Versuchsreihe, zwei Herzspitzen. Außerdem kam es auch zu einer geringen Dilatation des rechten Vorhofes.

Die von mir festgestellte Tatsache, daß im Anschluß an die experimentell gesetzte tonogene Dilatation des linken Herzens stets auch eine sekundäre Dilatation des rechten Herzens sich ausbildet, erklärt sich folgendermaßen: Ich infundierte in eine Pulmonalvene. Der Druck pflanzte sich fort auf den linken Vorhof, die linke Kammer, die Aorta. Durch die Kapillargebiete des großen Kreislaufes griff die Druckerhöhung über auf die Venen. Es kam zu einer Drucksteigerung auch im venösen Blut, und folglich zu einer tonogenen Dilatation des rechten Herzens durch Zuflußvermehrung. Eine Rückstauung des Blutes im kleinen Kreislauf von der zur Infusion benutzten Pulmonalvene her ist sicher nur von untergeordneter Bedeutung (siehe histologischer Befund!).

Wie in der ersten Versuchsreihe habe ich auch hier einige Aufnahmeserien herausgenommen, um den Ablauf der Form- und Lageveränderungen des Herzens während des Versuches zu veranschaulichen (siehe Abb. 5, 6 und 7).

Abb. 5 zeigt in vier Einzeldarstellungen den Entwicklungsablauf einer tonogenen Dilatation des linken Herzens. a) Herz vor dem Versuch, b) und c) während der Infusion, d) sekundär hinzugetretene Rechtsdilatation am Ende des Versuches (Tabelle II, Fall 1).

Abb. 6 zeigt in der oberen Reihe eine vorwiegende Linksdilatation, d) und e) zeigen das Eintreten der sekundären Rechtsdilatation. f) stellt das Resultat nach Ablassung des im Versuch gesetzten Überdruckes dar und zeigt wieder fast normale Verhältnisse (Tabelle II, Fall 2).



a b c d

Abb. 5. Tonogene Zuflußdilatation des linken Herzens.

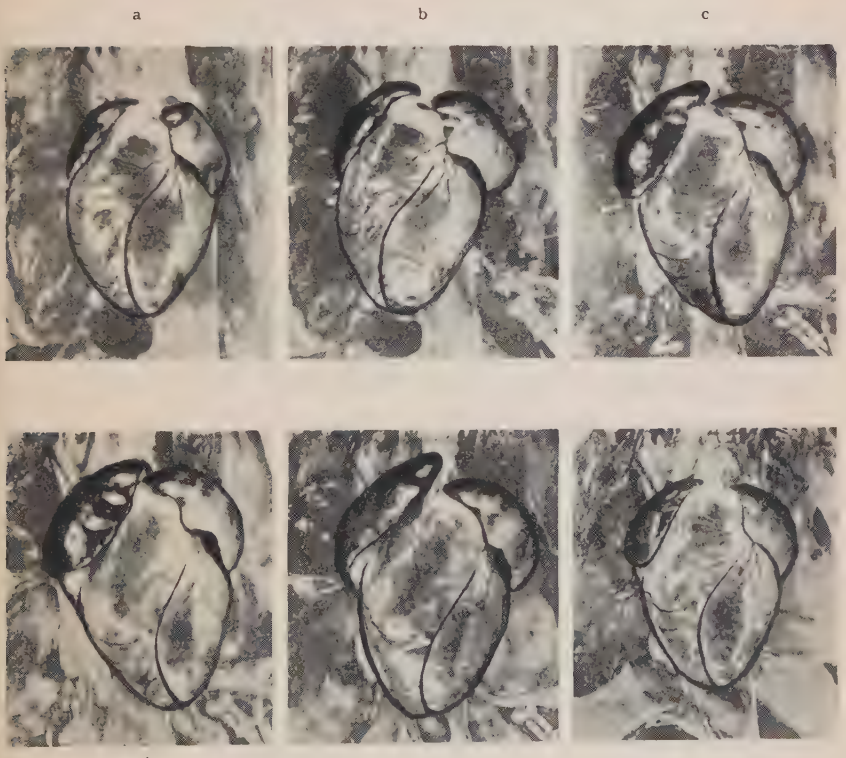

a b c

d e f

Abb. 6. Tonogene Dilatation des linken Herzens durch Zuflußvermehrung.

Abb. 7 zeigt in der oberen Reihe die Veränderungen, soweit sie vorwiegend eine tonogene Dilatation des linken Herzens betreffen. Die untere Reihe der Bilder veranschaulicht das Auftreten der sekundären Rechtsdilatation: Rückdrehung des Herzens nach links, Tiefertreten der Spitze des rechten Ventrikels (Tabelle II, Fall 3).

Bei Abbruch der Infusion bestand folgendes Bild: Das gesamte Herz ist verlängert. Beide Ventrikel haben sich gestreckt und bilden entweder

Abb. 7. Tonogene Zuflußdilatation des linken Herzens (Erklärung im Text).

zwei Herzspitzen oder aber die Spitze wird lediglich vom rechten Ventrikel gebildet. Beide Vorhöfe sind stark erweitert. Die Längsachse des Herzens liegt gerade im Thorax, etwa parallel der Sagittallinie. Es besteht eine tonogene Dilatation des linken und des rechten Herzens (Abb. 5d).

Nach Punktion der Aorta zur Ablassung des Überdruckes im großen Kreislauf gingen alle Veränderungen am Herzen vollständig zurück (Abb. 6f).

Eine Parallele zu Nr. 3 der ersten Versuchsreihe bot sich in Fall 4 der zweiten Serie (Tabelle II Nr. 4). Ich infundierte in eine rechte Pulmonalvene. Statt der erwarteten tonogenen Dilatation des linken Herzens zeigte sich aber eine solche des rechten Ventrikels, und zwar ohne daß eine Veränderung an der linken Kammer zu erkennen war (Abb. 8). Besonders ins Auge springend war die Rotation des Herzens nach links. Die Sektion brachte auch hier die Klärung; es fand sich nämlich wiederum ein funktionell offenes Foramen ovale. Daß sich in diesem Fall keine Andeutung einer Linksdilatation fand, erklärt sich wohl daraus, daß der muskelschwächere rechte Ventrikel einer Dehnung nicht so großen Widerstand entgegensetzt wie die dickwandigere linke Kammer.

Abb. 8. Tonogene Dilatation nach Infusion in eine rechte Pulmonalvene bei funktionell offenem Foramen ovale.

Im einzelnen soll folgende Tabelle (Tabelle II) die Daten der Versuche wiedergeben.

Tabelle II.

Nr.	Gewicht in g	Infusion in	Mengen d. Lösg. in ccm	Zahl der Aufn.	Versuchsdauer	Resultat	Bemerkungen
1	1845	li. Pulm. V.	130	6	20′	Linksdil.	
2	2100	re. Pulm. V.	310	6	38′	Linksdil.	
3	2290	re. Pulm. V.	130	6	31′	Linksdil.	
4	2600	re. Pulm. V.	100	4	31′	Rechtsdil.	Funkt.offen. For. ov.
5	2750	li. Pulm. V.	110	5	11′	Linksdil.	

Die histologische Untersuchung der Organe ergab folgendes:

Im Herzmuskel fanden sich keine Veränderungen, insbesondere keine Fragmentatio cordis. Die Lunge zeigte eine geringe Hyperämie, aber kein Ödem. In der Leber war eine Hyperämie festzustellen, desgleichen in den Nieren, in der Milz und im Gehirn.

Diese Befunde stimmten bei den Organen aller Versuchstiere vollständig überein.

* * *

Bei kritischer Betrachtung vorliegender Versuche könnte der Einwand erhoben werden, daß ja an toten Tieren experimentiert wurde, und daß man daher nicht ohne weiteres die Versuchsergebnisse auf die Verhältnisse am lebenden Organismus übertragen könne. Dieser Einwand ist zweifellos berechtigt, doch ist folgendes zu berücksichtigen:

Die Versuche wurden unmittelbar nach der Tötung der Kaninchen durch Nackenschlag vorgenommen. Wenn auch sichtbare Lebensäußerungen des Tieres danach nicht mehr bestanden, so war doch wohl das Leben in den Geweben des Organismus noch nicht erloschen. Das Herz zeigte sich durchweg bis zur Beendigung des Versuches noch kontraktionsfähig; ja, selbst nach der Punktion der abführenden Gefäße zur Druckentlastung und nach Rückbildung der tonogenen Dilatation waren noch einzelne

Kontraktionen zu beobachten. Weiterhin blieben das Blut während der ganzen Dauer der Infusion flüssig und die Gefäße durchgängig. Selbst die Körpertemperatur wurde annähernd beibehalten infolge der Wärmestrahlung der zum Photographieren notwendigen Lampen.

Ein beachtenswerter Unterschied in der Situation gegenüber dem lebenden Tier ist damit gegeben, daß ich das Herz freilegen mußte, und daß es so zu einem Druckausgleich zwischen der Außenluft und der luftleeren Pleurahöhle kommen mußte, wodurch die Lungen kollabierten. Es ist möglich, daß aus diesem Grunde der Entwicklungsablauf einer tonogenen Dilatation ungestörter vonstatten geht als intravital, doch wird der Unterschied nicht sehr groß sein, da ja normalerweise die Bewegungsfähigkeit des Herzens durch die Nachbarorgane nicht stark behindert wird.

Bei Berücksichtigung dieser Gesichtspunkte kann wohl gesagt werden, daß meine Versuche gewissermaßen am überlebenden Herzen vorgenommen wurden.

Diese am überlebenden Herzen von mir erzeugten morphologischen Veränderungen sind zudem genau die gleichen, wie sie am lebenden Tier Stahl schon vorher am hiesigen Institut auf grundsätzlich gleiche Weise hervorgerufen hat. Das ist eine weitere Stütze dafür, daß es sich um ein und denselben Vorgang handelt, nämlich um die Ausbildung einer tonogenen Dilatation durch Zuflußvermehrung. Die Herzformveränderungen, insbesondere die dabei vorherrschende Verlängerung der betreffenden Kammer und die Drehung des Gesamtherzens um seine Längsachse nach der Gegenseite, stimmen völlig überein mit den bei der tonogenen Dilatation infolge von Widerstandserhöhung hervorgerufenen Veränderungen der Herzform. Bemerkenswert ist weiterhin, daß nach meinen Feststellungen die vermehrt zugeführte Flüssigkeit nicht in der betreffenden Herzhälfte verblieben ist, sondern bei der weiteren Infusion auch Fortbewegung zeigte, sogar durch die Kapillaren hindurch bis in die Venen und damit in die andere Herzhälfte hinein. Wichtig ist schließlich noch die Tatsache, daß durch Ablassen der vermehrt zugeführten Flüssigkeit an einer herzentfernten Stelle allmählich sich wieder die vorherige, also normale, Flüssigkeitsmenge einstellte und damit sämtliche Herzveränderungen sich zurückbildeten und einer normalen Herzform wieder Platz machten.

Beobachtet man alles das, so darf doch wohl gesagt werden, daß nunmehr auch die tonogene Herzdilatation durch Zuflußvermehrung als anatomisch gesichert gelten darf, also auch die zweite, von Moritz (12) schon 1913 theoretisch vorausgesagte Form der tonogenen Dilatation.

Für diese zweite Art hat Moritz (13) 1935 die Benennung „plethysmogene" Dilatation in Vorschlag gebracht; die damals bereits anatomisch gesicherte tonogene Dilatation durch Widerstandserhöhung bzw. Abflußbehinderung nannte er „antereismogen". Diese beiden Benennungen sind

unseres Wissens bisher nicht von anderer Seite aufgenommen worden; sie mögen treffend sein, sind aber doch wohl nicht gut einprägsam. Dagegen hat sich der gemeinsame Begriff der tonogenen Dilatation für beide Arten durchaus eingebürgert. Will man die beiden Arten getrennt benennen, so kann man nach Vorschlag von Prof. Kirch kurzweg von „tonogener Abflußdilatation" und „tonogener Zuflußdilatation" sprechen. Jedenfalls ist aber von jetzt ab mit beiden Formen praktisch zu rechnen.

Zusammenfassung.

In zehn Tierversuchen konnte an überlebenden Herzen frischgetöteter Kaninchen in situ durch Infusion von physiologischer Kochsalzlösung in den großen bzw. kleinen Kreislauf eine tonogene Zuflußdilatation erzeugt werden.

1. Infusion in die Vena cava superior ergab eine Erweiterung des rechten Vorhofes, eine Verlängerung des rechten Ventrikels und eine Rotation des Gesamtherzens um seine Längsachse nach links, also eine tonogene Dilatation des rechten Herzens.

2. Infusion in eine Pulmonalvene bewirkte eine Erweiterung des linken Vorhofes, Verlängerung der linken Kammer und eine Rotation des Gesamtherzens nach rechts, also eine linksseitige tonogene Dilatation.

3. Bei funktionell offenem Foramen ovale ergab sich nicht die sonst zu erwartende einseitige tonogene Dilatation, sondern die gleichsinnige Mitbeteiligung der anderen Herzhälfte, da es eben durch die offene Verbindung zwischen den beiden Vorhöfen zu einem weitgehenden Druckausgleich gekommen war.

4. Nach Punktion des abführenden Gefäßsystems und Ablassen des Überdruckes zeigte sich, daß alle Veränderungen in der Konfiguration des Herzens bei beiden Versuchsreihen völlig zurückgingen.

Die einzelnen Phasen der Dilatation wurden in Serienaufnahmen photographisch festgehalten.

Literaturangaben.

1. A. Th. Alexandrow, Z. exper. Med. **67**, 723 (1929). — 2. G. Döring, Z. exper. Med. **91**, 776 (1934). — 3. G. Döring, Beitr. path. Anat. **95**, Heft 2 (1936). — 4. R. Heß, Dtsch. Arch. klin. Med. **95**, 482 (1908). — 5. J. Jacobi, R. Janker und W. Schmitz, Dtsch. Arch. klin. Med. **172**, 497 (1932). — 5a. A. Jarisch und H. O. Loos, Wien. klin. Wschr. **1931**, Nr. 26. — 6. E. Kirch, Verh. dtsch. path. Ges., 21. Tagung (Freiburg i. Br. 1926), 391. — 7. E. Kirch, Naunyn-Schmiedebergs Arch. **171**, 191 (1933). — 8. E. Kirch, Zbl. f. Path., Sonderband (M. B. Schmidt-Festschrift) **58**, 103 (1933). — 9. E. Kirch, Virchows Arch. **291**, 682 (1933). — 10. E. Kirch, Arch. f. exper. Path. **174**, 758 (1934). — 11. E. Koch, H. Mies und M. Nordmann, Z. Kreislaufforschg **19**, 585 (1927). — 12. E. Moritz, Anomalien des Lumens und der Masse des Herzens (Handb. f. allgem. Path. v. Krehl und Marchand, Bd. 2, Abt. 2, S. 71 [Leipzig 1913]). — 13. E. Moritz, Münch. med.Wschr. **1935**, Nr. 12, 450. — 14. H. Straub, Dtsch. med. Wschr. **1919**, Nr. 25, 676.

Lebenslauf

Ich, Ludger Mönks, wurde am 21. Juni 1914 zu Hattingen an der Ruhr geboren als Sohn des Studienrats Dr. Anton Mönks und seiner Ehefrau Ella Mönks, geb. Kirch. Nach 4 Volksschuljahren besuchte ich vom Jahre 1924 ab das Hattinger Realgymnasium und bestand Ostern 1933 an dieser Anstalt die Reifeprüfung.

Sodann studierte ich Medizin an den Universitäten Marburg und Erlangen. Die ärztliche Vorprüfung legte ich am 8. Juli 1935 in Erlangen ab. In den folgenden Semestern studierte ich an den Universitäten Marburg, Freiburg i. Br. und Erlangen. Am 8. Dezember 1938 bestand ich in Erlangen die ärztliche Prüfung. Seit dem 9. Dezember 1938 bin ich am Pathologisch-anatomischen Institut der Universität Erlangen als Medizinalpraktikant tätig.

Herrn Prof. Dr. E. Kirch verdanke ich die Anregung zu dieser Arbeit. Mit den erforderlichen Tierversuchen beschäftigte ich mich seit Juni 1937.